Aus der Universitäts-Frauenklinik zu Marburg
(Direktor: Geh. Medizinalrat Prof. Dr. E. Kehrer).

Follikelcystenbildung im Neugeborenen - Ovarium.

Inaugural-Dissertation

zur

Erlangung der Doktorwürde

in der

Medizin, Chirurgie und Geburtshilfe

der

Hohen Medizinischen Fakultät der Universität Marburg

vorgelegt von

Ruprecht Kaiser
aus Magdeburg.

Marburg 1931

Buchdruckerei Joh. Hamel, Marburg.

Angenommen von der medizinischen Fakultät Marburg
am 6. November 1930.
Gedruckt mit Genehmigung der Fakultät.
Referent: Geh. Medizinalrat Prof. Dr. E. Kehrer.

R. UNIV.
BIBLIOTHEEK
LEIDEN

Otto v. Franqué veröffentlichte im Jahre 1900 eine von ihm bei einem Neugeborenen beobachtete cystische Ovarialgeschwulst, die an Größe alle bis dahin bekannt gewordenen Ovarialcysten bei Neugeborenen, auch die wenigen proliferierenden, übertraf.

Die beschriebene Geschwulst fand sich bei der Sektion eines ausgetragenen, gut genährten Kindes, das, von einer gesunden Mehrgebärenden spontan geboren, 18 Stunden p. p. ohne auffallende Erscheinungen der Asphyxie verstarb. Außer fast vollständiger Atelektase der Lungen, Ekchymosen an Herz und Lungen, starker Hyperämie der Leber (147 g), Milz (12 g) und Nieren ergab sich an den Genitalorganen folgender Befund: Hinter einer vom oberen Rande der Symphyse bis zum Nabel reichenden rundlichen Geschwulst lag der ziemlich große Uterus, der deutliche Arkuatusform zeigte. Die rechte Tube war 5 cm lang, dünn und wenig geschlängelt. Das rechte Ovar, gegen das die Tube rechtwinklig abgebogen war, war 2,5 cm lang und in seiner lateralen Hälfte durch eine in ihm enthaltene erbsengroße Cyste spindelig aufgetrieben. Die makro- und mikroskopische Untersuchung des rechten Eierstockes ergab, daß es sich um einen dilatierten Follikel, eine Follikelcyste, handelte; neben dieser größten Cyste fand sich auf den Schnitten noch eine kleincystische Entartung der Follikel. Die linken Adnexe, von denen die große rundliche Geschwulst ausging, boten dementsprechend einen weit größeren Befund als die rechten. Die linke Tube war nur noch in Form eines kurzen, von der Uteruskante ausgehenden Stumpfes erhalten und sandte von ihrem Ende einige zarte Bindegewebsstränge zu dem wenige Millimeter entfernten, an der Hinterfläche des Lig. latum inserierten Stiel des Tumors. Dieser selbst war übertaubeneigroß, kugelrund und maß im Durchmesser 4 cm.

Um seinen Stiel, der mindestens dreimal vollständig um seine Achse gedreht war und sich nicht zurückdrehen ließ, wand sich von außen, wie *v. Franqué* erkannte, der abgedrehte, größere abdominelle Abschnitt der Tube. Am unteren Ende des Tumors lag ein kleiner, nicht in die Cyste aufgegangener Ovarialrest. Die Oberfläche des linksseitigen cystischen Ovarialtumors war makroskopisch spiegelnd glatt und ließ durch seine an dem der Basis entgegengesetzten Pol besonders dünne Wandung eine blauschwarze Flüssigkeit hindurchschimmern. Bei der Eröffnung der Cyste zeigte sich ein einkammeriger Raum, dessen Innenfläche nur an einzelnen Stellen durch Auflagerung von Gerinnseln und feinsten Gewebsfetzen etwas uneben war. An histologischen Schnitten sah *v. Franqué* hinter wellig verlaufenden Bindegewebsfibrillen Detritusmassen und Kalkablagerungen, die an der Basis der Cyste am umfangreichsten waren und die sich schon bei schwacher Vergrößerung deutlich als dunkelviolett gefärbte körnige und schollige Massen bemerkbar machten. Infolge der durch die Stieltorsion bedingten Cirkulationsstörung waren Einzelheiten nicht recht erkennbar. Außer den Kalkkonkrementen, dem Keimepithel und der dicht unter ihm gelegenen Schicht, die gut den Kernfarbstoff annahmen, färbte sich das Gewebe nur diffus und schwach mit Eosin. Besser erhalten und zu erkennen war das Gewebe der dünneren, mehr peripheren Wandstellen. Hier folgte auf das erhaltene, stark abgeplattete und keinerlei Proliferation zeigende Keimepithel eine ziemlich dicke Schicht fibrillären Bindegewebes, in dem einige Primärfollikel lagen. In tieferen Schichten waren die Strukturen verwischt. „Das Lumen der Cyste ist begrenzt durch eine wieder etwas bessere erhaltene Schicht fibrillären Bindegewebes; hier sind noch einzelne Spindelzellen zu erkennen, die zum Teil von der Wand losgelöst sind und in den Cystenhohlraum hereinragen; die Wand ist daher nicht glatt, sondern augenscheinlich in von innen her fortschreitender Mazeration begriffen, worauf ja schon die spindel-

und sternchenförmigen Bindegewebszellen hindeuteten, die sich im Sediment des Inhalts fanden. Als Reste des ursprünglichen Epithels kann man stark aufgequollene rundliche Zellen auffassen, die hier und da noch scharf begrenzten Stellen der Wandung anhaften. Entzündliche Erscheinungen sind weder am rechten noch am linken Ovarium vorhanden". (*v. Franqué*).

Zusammenfassend kommt *v. Franqué* auf Grund der mikroskopischen Untersuchung zu der Beurteilung, daß die große Cyste des linken Ovariums im Innern des Organes entstanden sei und ursprünglich vom Ovarialgewebe, das zuerst durch Dehnung und Kompression und weiterhin durch Nekrose verändert wurde, umgeben war. Bei Berücksichtigung der beginnenden kleincystischen Degeneration des anderen Eierstockes, des Fehlens von Proliferationsvorgängen am Keimepithel beider Ovarien, unterlag es nach ihm keinem Zweifel, daß die übertaubeneigroße cystische Geschwulst eine aus einem Graaf'schen Follikel hervorgegangene Cyste sei. Neben dieser Cystenbildung, die *v. Franqué* als Hydrops folliculi bezeichnete, hob er zwei ihm besonders interessant erscheinende Tatsachen hervor: Erstens das Vorkommen hochgradiger Stieltorsion im Intrauterinleben, die zu einer vollständigen Kontinuitätstrennung der Tube ohne entzündliche Erscheinungen führte und von ihm auf Lagewechsel der Frucht in utero zurückgeführt wurde, und zweitens die Tatsache, daß schon im Uterus die Funktion des Ovariums durch cystische Degeneration vernichtet werden kann.

Neben dieser von *v. Franqué* beschriebenen cystischen Ovarialgeschwulst findet sich in der mir zugänglichen Literatur nur noch ein von *H. O. Neumann* im Jahre 1926 veröffentlichter Fall, der mit dem oben erwähnten gewisse Uebereinstimmungen zeigt. Hier ergab die Sektion des im Beginn der Eröffnungsperiode abgestorbenen, im übrigen alle Zeichen der Unreife tragenden Kindes (Gewicht 2710 g, Länge 46 cm) folgendes: Die cystische Geschwulst, aus-

gehend vom rechten Ovarium, füllte das ganze Abdomen aus, bedeckte den ganzen Darmtraktus und verlagerte den Uterus, der eine leichte Arkuatusform zeigte, stark nach oben. Sie hatte eine Ausdehnung von 10:9:8 cm, berührte mit breiter Basis die hintere Kante des rechten Uterushorns; ein eigentliches Lig. ovarii proprium war deshalb nicht zu erkennen. Von Skelettorsion ließ sich in diesem Falle nichts nachweisen. Die rechte Tube war 5 cm lang, verlief dicht unter dem Tumor quer und war leicht gewunden. Linke Tube und linkes Ovarium zeigten keine Besonderheiten, letzteres auch keine Cystenbildung. Makroskopisch war die Cyste spiegelnd glatt, weißrot, zeigte eine papierdünne Wandung, die nach der Basis hin an Dicke kontinuierlich zunahm und die beim Aufschneiden eine klare, hellgelbe, nicht fadenziehende Flüssigkeit austreten ließ. Der Innenraum der Cyste war einkammerig, die Innenfläche glatt, abgesehen von einigen kleinen Rauhigkeiten an der Basis und den geringen Erhebungen der durchschimmernden Blutgefäße. An histologischen Schnitten fielen zunächst die strotzend gefüllten Blutgefäße, die in einer dünnen, zellarmen, die Tumorwand darstellenden Bindegewebsschicht verliefen, auf. An keiner Stelle aber konnten zwischen den Epithelzellen, die den Innenepithelsaum darstellten, Gefäße, Fibrillen oder elastische Fasern nachgewiesen werden. Das Innenepithel selbst, von dem nur noch Reste vorhanden waren und das aus einem mehrschichtigen Zellbelag bestand, zeigte in der Hauptsache etwas mazerierte Zellen mit teilweise deutlicher Kernstruktur, teilweise auch alle Merkmale des Kernzerfalles. Ausgedehnte Zeichen des Zerfalles bot auch das Epithel der Tubenfalten, das in großer Ausdehnung von seiner Unterlage abgelöst war. Aus der Tumorwand selbst war die Diagnose Ovarialtumor nicht zu stellen, da man nichts von typischem Ovarialstroma und kein Ovarialparenchym sah. Andererseits wieder gingen Cystenwand und Uteruskörper (das Lig. ovarii proprium fehlte) so innig ineinander über — eine kleine Strecke war sogar Uterusmuskulatur in die Tumorwand

einbezogen —, wie man es von der intraligamentären Entwicklung von Ovarialtumoren zu sehen gewöhnt ist. Trotz aller Uebereinstimmung seines Tumors mit dem von *v. Franqué* beschriebenen schließt er sich dessen Ansicht, daß die Cyste auch in seinem Falle auf einen cystischen atretischen Follikel zurückzuführen sei, vergleichbar den Follikelcysten bei Erwachsenen, nicht voll und ganz an. Konnte doch nicht einmal aus den histologischen Bildern der Tumorwand, ebensowenig auf Grund der angestellten chemischen Untersuchung des Cysteninhalts seine Zugehörigkeit zum Ovarium erkannt werden. In der kritischen Beurteilung sagt er wörtlich: „Allein schon die außerordentliche Größe unseres Tumors spricht dagegen; er würde im Vergleich zu Erwachsenen — einem fast die ganze Bauchhöhle ausfüllenden Riesenkystom entsprechen. Solche sind aber stets echte Blastome im Sinne der Geschwulstlehre. Dazu kommt, daß eine Follikelatresie sich nur einwandfrei beweisen läßt, wenn noch der Granulosasaum oder die umgebende Theka angetroffen wird. Allein aus der Mehrschichtigkeit unseres innneren Zellbelags einen derartigen Schluß zu ziehen, ist nicht angängig. Es läßt sich bei der Mazeration dieser Zellen nicht einmal entscheiden, welche Form das Epithel ursprünglich gehabt hat; es kann sehr wohl kubisches als auch niedriges Zylinderepithel gewesen sein. Andererseits könnte aber dieser mehrschichtige Zellbelag auch die Reste einer Theka darstellen, da Fibrillen und Gefäße zwischen diesen Zellen nicht aufgefunden werden konnten. Ebensowenig gelang der Nachweis von Lipoiden". Auch konnten keine einwandfreien Beweise erbracht werden, daß die beschriebene Bildung als ein Kystom bezw. Kystadenom unbedingt aufzufassen war. Zu einem bestimmten Ergebnis über die Herkunft der Cyste kam er nicht. Besondere Beachtung verdient aber, daß er ebenso wie *v. Franqué* annahm, daß eine derartige Auflockerung des Stromas und Vernichtung des Parenchyms nur durch den schnell anwachsenden Tumor zu erklären sei.

Diese Gedankengänge sind also ganz ähnlich denen

v. Franqué's, der angab, daß derartige intrauterine Veränderungen in den Ovarien bei Kindern, die am Leben blieben, den Grund zu später sich geltend machender Verkümmerung der Genitalien bzw. zu primärer Sterilität geben könnten.

Weitere cystische Bildungen an Ovarien Neugeborener werden in der Literatur in großer Zahl mitgeteilt, so z. B. die Fälle von *Winkel, Doran, Durante, Lönneberg, E. Runge, Zellweger.* Sie alle aber können an Größe und Auffälligkeit längst nicht mit der von *v. Franqué* und *H. O. Neumann* beschriebenen Cyste konkurrieren; ebnsowenig konnten das die neuerdings von *Plaut* und *Gaifami* veröffentlichten Fälle. Diese Cysten wurden teils für angeborene kystomartige Bildungen, teils auch für cystisch atretische Follikel gehalten. Beweise für erstere Auffassung fehlen jedoch völlig.

Da bisher so selten große angeborene kystomartige Bildungen des Ovars beobachtet wurden, verdient jeder neue Befund eine besondere Beachtung. Ich bin nun in der Lage, über eine ebenfalls von einem Neugeborenen stammende ähnliche Bildung zu berichten. Was Größe und Gestalt anbetrifft, gleicht das cystische Ovarium demjenigen, welches *v. Franqué* beschrieben hat. Der wohl ausgebildete Genitalapparat des ausgetragenen Neugeborenen bot folgenden Befund (s. Abb. 1):

Der normal aussehende Uterus hatte eine Länge von 4,5 cm; davon nahmen die Cervix 2,9 cm und das Corpus 1,6 cm ein. Die rechtsseitigen Adnexe boten außer einigen kleineren, schon makroskopisch sichtbaren Cysten im Ovarium keine Besonderheiten. Das rechte Ovarium maß 3,3 : 1,2:0,5 cm, hatte eine glatte, spiegelnde Oberfläche mit einigen leichten Dellen. Die zugehörige Tube war 4,6 cm lang und leicht geschlängelt. Einen auffälligen und interessanten Befund aber boten die Adnexe der linken Seite. Hier sah man statt des Ovars eine große cystische Geschwulst, deren Dimensionen 4,5 : 3,5 : 3,0 cm betrugen. Das Lig. ovarii proprium sowie die linke Tube, deren distaler Abschnitt mit dem Fim-

brienende erst an der Basis des Tumors wieder deutlicher erkennbar war, gingen in den am Lig. latum inseriertem Stiel der Geschwulst über. Dieser selbst war zweimal vollständig um seine Axe gedreht und ließ sich nur unvollständig zurückdrehen. Der der Basis des Tumors, dessen Oberfläche spiegelnd glatt, etwas schlaff und mit einzelnen Falten versehen war, entgegengesetzte Pol hatte sehr dünne Wandungen, die die feinen Gefäße durchschimmern ließen; besonders dann, wenn man das Präparat gegen das Licht hielt. Die Dicke der Wandung nahm nach der Basis des Tumors kontinuierlich zu.

Zur histologischen Untersuchung wurde nun die scheinbar einkammerige Cyste aufgeschnitten. Es handelte sich aber nicht um eine, sondern um zwei Cysten, die durch ein dünnes Septum voneinander getrennt waren. Sie enthielten eine schmutzig-braune, trübe Flüssigkeit. Schnitte aus verschiedenen Gegenden der beiden nur durch eine schmale Brücke in Verbindung stehenden Cysten zeigten, daß die Wand aus kernarmen, parallel zu einander verlaufenden Bindegewebszügen bestand, die an der Peripherie noch ziemlich gut erhalten waren. Die inneren Gewebsschichten der Cystenwand ließen neben stark erweiterten Gefäßen und ausgedehnten Blutaustritten ins Gewebe noch eine weitgehende Nekrose erkennen, wie man sie auch bei stielgedrehten Eierstockskystomen Erwachsener findet. So war denn auch von dem auskleidenden Epithelsaum der Innenwand nichts mehr zu sehen. Die wenigen Zellreste waren derart mazeriert, gequollen und unkenntlich, daß man eine mikroskopische Diagnose nicht zu stellen vermochte. Bemerkenswert ist aber, daß wir in all' unseren Präparaten an keiner Stelle Ovarialparenchym oder Reste desselben finden konnten.

Trotz des negativen Ergebnisses glauben wir nicht fehl zu gehen, wenn wir allein schon auf Grund des makroskopischen Befundes sagen, daß es sich hier um ein Ovarium mit cystischen atretischen Follikeln handelte, deren morpho-

logische Struktur durch die Stieltorsion zerstört wurde. Das gesamte Eierstocksparenchym war offenbar durch den Druck der immer größer werdenden Cyste vernichtet worden.

Wie *v. Franqué* neigen auch wir zu der Annahme, daß es in unserem Falle ebenfalls durch Lagewechsel, der ja bei der im Uterus lebenden kleinen Trägerin der Geschwulst ein sehr ausgiebiger gewesen sein kann, zur Stieltorsion des Tumors gekommen ist. In ähnlicher Weise erklärt *H. Sellheim* die Entstehung der Stieltorsion mit der Uebertragung einer Drehbewegung des ganzen Körpers. Diese Stieltorsion kommt umso leichter zustande, je schneller und häufiger die Körperumdrehung erfolgt, je länger die Drehung fortgesetzt wird und je flüssiger der Tumorinhalt ist. Zusammenfassend behauptet *H. Sellheim,* „die Stieltorsion der Unterleibstumoren beruht auf dem Beharren in irgendeiner Drehbewegung, die von dem ganzen Körper als wirksamer Antrieb auf die drehbar gelagerte Geschwulst übertragen wird, ganz besonders, wenn ihr Inhalt flüssig ist".

Nach dem uns vorliegenden Befunde müssen wir fragen: Ist es überhaupt möglich, daß sich in dem Ovarium eines Fetus Follikelcysten bilden können, da doch das Ovarialparenchym noch keinerlei Funktion besitzt?

Um hierauf eine Antwort zu finden, legte ich mir die Frage vor: In welchen Abschnitten des intra- und extrauterinen Lebens kommt es überhaupt zur Bildung und Reifung von Follikeln? Bei oberflächlicher Betrachtung stoßen wir scheinbar auf zwei verschiedene Anschauungen: Nach den Untersuchungen der Anatomen beginnt bereits im frühesten Kindesalter die einsetzende Follikelreifung; nach den Berichten in den gynäkologischen Hand- und Lehrbüchern kann erst mit eintretender Pubertät von einem Reifwerden der Follikel die Rede sein.

Bereits *Waldeyer* fand, wenn auch nicht bei Neugeborenen, so doch im 2. bis 3. Lebensjahre des Kindes regelmäßig reifende Follikel, die wenig später *Valisneri* (zitiert nach *Slaviansky*) auch schon bei Embryonen fest-

stellen zu können glaubte. *Slaviansky*, der einen Reifungsproceß von Follikeln im Neugeborenen-Ovarium stets antraf und ihn dem Vorgang bei erwachsenen menstruierten Frauen gleichstellte, sah daneben cystische Bildungen von 0,5—3,0 mm Größe im zentralen Teil von Eierstöcken Neugeborener. Er zählte diese auf Grund seiner Einteilung der Follikel in drei Stufen zu den mehr oder weniger ausgebildeten Graaf'schen Follikeln. Auch *v. Ebner* fand nach seinen Aufzeichnungen im *Kölliker*'schen Handbuch der Gewebslehre bei Kindern neben einzelnen Eiern (Primärfollikeln), die von einer einfachen Epithelschicht umgeben waren, in der Tiefe größere Follikel mit mehrschichtigem Epithel und Theka. In ähnlicher Weise betonte *Graf Spee*, daß bei älteren Kindern — und zwar in allen untersuchten Ovarien — Bildung und Obliteration von Follikeln ein „durchaus normaler, physiologischer Prozeß" sei. Die Vorgänge im Ovarium von Kindern schilderte er eingehend: Es wächst der primitive Follikel, dessen Bestandteile Urei, Follikelepithel und Theka folliculi sind, durch Volumenzunahme und mitotische Zellteilung, bis er seine definitive Größe erreicht hat und sich dabei gleichzeitig in die Form des Graaf'schen Follikel umbildet. Die am Follikel vorhandenen Differenzierungen gleichen durchaus denen im Ovarium Erwachsener und unterscheiden sich nur durch kleinere Dimensionen von diesen. Selbstverständlich kommt es nicht zur Follikelruptur und deren Folgen; diese beobachtet man erst bei geschlechtsreifen Frauen. Weitaus der größte Teil dieser Bildungen verfällt noch im Verlauf der ersten Lebensmonate und -Jahre der Rückbildung, obliteriert mit oder ohne Hinterlassung von Spuren. In der neueren Literatur kommt *H. Hartmann* auf Grund eines großen Untersuchungsmaterials und des Versuchs, den Begriff eines Graaf'schen Bläschens klar zu definieren, zu dem Schluß, daß man die Bildung dieser Bläschen in allen Reifestadien vom 7. Fetalmonat an bis zur Pubertät finden kann. Das Schicksal dieser Follikel ist die Follikelatresie. So sprach

er auch Cysten, die von ihm in vielen Ovarien von Neugeborenen und Kindern neben gut erhaltenen Follikeln angetroffen wurden und die in ihrer Größe reifen Graaf'schen Bläschen entsprachen, unbedingt als eine Stufe des Rückbildungsprozesses an. Diese Cysten entstehen nach ihm aus den großen, viel Liquor folliculi enthaltenden Follikeln, in denen nach Degeneration des Eies der Druck der im Inneren des Follikels zunehmenden Flüssigkeitsmenge den Follikelsaum abflachte. Die Atresie setzt mit einer allmählichen Resorption des Liquors und Einwuchern von Bindegewebe in den ehemaligen Follikel ein. Das Endstadium der Follikelatresie ist dann das Corpus albicans. In einigen gynäkologischen Lehr- und Handbüchern wird aber, wie erwähnt, die Reifung von Follikeln erst in die Zeit der Pubertät verlegt. Einen gewissen Uebergang zwischen beiden vertretenen Ansichten könnte *Bumm's* Stellungnahme sein. Diese ist aber nicht eindeutig bestimmt. Er beschreibt in seinem Grundriß der Geburtshilfe zunächst den Eierstock des Neugeborenen mit Follikeln, um dann auf das Ovarium der geschlechtsreifen Frau einzugehen. Immerhin könnte man daraus entnehmen, daß auch *Bumm* der Ansicht von *Stoeckel-Reifferscheid* oder *v. Jaschke-Pankow* beipflichtete. Bei Ersteren heißt es, daß zur Zeit der Pubertät die Reifung der Eier beginne; dann erst vergrößere sich der Follikel hauptsächlich durch Bildung von Liquor folliculi, dann erst differenziere sich Plasma und Epithel. Oder mit *v. Jaschke-Pankow*, nach denen Follikelreifung und Ovulation erst nach Eintritt der Geschlechtsreife stattfindet, ebenfalls bewiesen an der erst dann deutlich werdenden Ausbildung von Primärfollikeln zu Graaf'schen Bläschen. *Hans Schröder* erkannte allerdings (nach seinen Aufzeichnungen im Handbuch der Frauenheilkunde von *Menge-Opitz*) an, daß auch bei Kindern und sogar bei Neugeborenen weiter vorgeschrittene Follikel mit reichlich Liquor folliculi u. s. w. vorgefunden würden. Jedoch betrachtete er diese Befunde als Ausnahme. Er hielt diese gewisse

Reife der Follikel nur für eine scheinbare und meinte, daß es sich um Follikel handele, die, ohne jemals in Funktion treten zu können, nach Zerfall des Eies atretisch zu Grunde gingen.

Die gegensätzlichen Auffassungen, die *H. Hartmann* in seinem Aufsatz ganz besonders herausgearbeitet hat, erweisen sich beim Durchsehen der gynäkologischen Literatur doch nicht so scharf, als es zunächst der Fall sein möchte. In der lehrbuchmäßigen Darstellung ist nur weniger auf die anatomisch-morphologischen Kennzeichen der Follikelreifung als auf die Follikelreifung mit ihren Folgen, dem Follikelsprung und der Befruchtbarkeit des Eies Wert gelegt worden. Daß diese Ereignisse nur zur Zeit der Pubertät von statten gehen können, steht außer Frage.

Es lassen sich die scheinbaren Gegensätze leicht beseitigen, wenn man Einzelarbeiten aus den gynäkologischen Zeitschriften zu Rate zieht. Eine weitestgehende Anlehnung an die erwähnten anatomischen Forschungsergebnisse läßt sich in ihnen feststellen. Bereits im Jahre 1887 gab *Nagel* an, daß es in sehr vielen Eierstöcken von Neugeborenen — in großen stets — außer den gewöhnlichen Primordialfollikeln auch Graaf'sche Follikel, welche genau dieselbe Entwicklung wie bei Erwachsenen zeigten, gäbe. *v. Franqué* (1898) berichtete sogar von einer intrauterinen kleincystischen Degeneration des Ovariums, wobei er wohlausgebildete Graaf'sche Follikel fand. Sie enthielten große Eier mit vollständiger Zona pellucida und verschieden großen Mengen von Liquor folliculi. Er hielt den raschen Ablauf dieser an sich zum großen Teil physiologischer Veränderungen zu einer Zeit des intrauterinen Lebens, wo dieselben überhaupt noch nicht ablaufen sollten, für auffallend. Damals schon beschäftigte sich *v. Franqué* andeutungsweise mit der Frage, wie solche Bilder zustande kommen könnten. Doch es soll darauf erst später eingegangen werden.

Auch *L. Seitz* (1900), *Hofbauer* (1906), *E. Runge* (1906) und *Wallart* (1907) wiesen an ihrem zum Teil sehr großen

Material nach, daß sich bei älteren Feten, im Neugeborenen- und Kindesalter stets Follikel im Stadium des Wachstums befinden. In solchen Ovarien bildet sich mit der Zunahme des Eies die Zona pellucida aus. Mehrschichtiges Granulosaepithel ist vorhanden, Follikelhöhle und Liquor folliculi treten in Erscheinung. Zwischen Granulosaepithel und der äußeren derben Schicht ist die Theca interna, die meist Fettröpfchen enthält, zu erkennen. Ganz besonders hervorgehoben zu werden verdient das Resultat der *E. Kunge*'schen Untersuchungen, das man als die auch jetzt noch in der Literatur vertretene, allgemein gültige Anschauung über die Vorgänge in fetalen und Neugeborenen-Ovarien betrachten kann. Denn er stellte fest, daß Wachstum, Reifung und Untergang von Follikeln — und zwar ganz ähnlich den Vorgängen in Ovarien Erwachsener — in besagten Alterstufen eine ganz allgemein zu beobachtende, fast jedem Ovarium eigentümliche Erscheinung sei.

Benthin (1910), der ebenfalls in den Ovarien von Frühgeburten, Neugeborenen und Kindern alle Stadien wachsender Follikel bis zu den Formen, die allgemein als Graaf'sche Follikel bezeichnet werden, beobachten konnte, unterschied zwei Typen der Follikelrückbildung. Nach ihm verläuft diese bei Neugeborenen wie bei Erwachsenen in einer obliterierenden bei kleinen und mittelgroßen, in einer cystischen Form bei den großen, viel Liquor folliculi enthaltenden Follikeln. Die obliterierende Form ist zunächst durch die baldige Resorption des Liquors folliculi und den Verlust der scharfen Begrenzung des Follikels durch Einwuchern von Bindegewebe gekennzeichnet, während bei der cystischen die Resorption der Flüssigkeit unterbleibt. Ei und Granulosaepithel gehen zu Grunde, eine Hypertrophie und Hyperplasie der Theka interna tritt auf. Letztere wird dicker einmal dadurch, daß die Zellen der Theka interna gegeneinander verschoben werden, und dann durch reichliche Flüssigkeitsaufnahme in den Zellen selbst. Fast nie wird anatrophierenden Follikeln eine zwischen Theka interna und Follikelepithel befindliche Glasmembran,

d. h. die hyalin degenerierende Grenzfaserschicht, vermißt. Bindegebsorganisation im zentralen Hohlraum und Eindringen von Fibrillen und jungen Gefäßsprossen von der Peripherie her vollenden den Vorgang meist unter Hinterlassung der verschiedenartigsten Figuren (Stern- und Sichelform).

Aschners Angaben aus dem Jahre 1913 bestätigen die Forschungsergebnisse genannter Autoren.

R. Meyer erkannte ein Wachstum und einen Untergang von Follikeln bei älteren Feten und kleineren Kindern an. Die Bildung Graaf'scher Bläschen betrachtete er bei diesen als eine abortive Reifung, bei der die Eier, ohne zur vollständigen Reife zu gelangen, absterben. Weder die cystischen noch die einfachen Follikel der Neugeborenen und Kinder hinterließen andere Spuren als Narben.

In der neusten Literatur gibt *R. Schröder* (1926) weitere wichtige Aufschlüsse über Bildung und Untergang von Follikeln im jüngeren Kindesalter. Nach ihm ist besonders im tieferen Eierstocksparenchym deutliches Wachstum an den Follikeln festzustellen. Größendimensionen über 3 mm wurden aber nicht beobachtet. Die wichtigsten Prozesse spielen sich nach seinen Feststellungen im Follikelepithel ab. Die Zellagen vermehren sich, eine deutliche Theka interna tritt auf. Das Ei gerät bald durch stärkere Schichtung des Follikelepithels an einer Seite in eine excentrische Lage. In der zellreichen Partie des Follikels, gewöhnlich an der Eierstocksperipherie gelegen, entsteht eine Flüssigkeitshöhle. Auch die Follikelatresie im jüngeren Kindesalter verläuft nach ihm ganz analog den Angaben älterer Autoren in einer cystischen und einer obliterierenden Form, je nach Größe und Gestalt des betreffenden Follikels. Charakteristisch sei die Atresie durch den Untergang des Eies, des Follikelepithels und des Verschlusses des Gewebsdefekts. Der Höhlenverschluß sei dann bald beendet, die mehr oder weniger deutlich ausgebildete hyaline Membran mache als Residuum des Degenerationsprozesses den Ort der erfolgten Atresi weiterhin kenntlich.

Zur besseren Anschauung seien hier kurz die Untersuchungsergebnisse, die *Böshagen* im Jahre 1905 am pathologischen Institut zu Marburg (unter *Aschoff*) über die Rückbildungsprodukte der Eierstocksfollikel von Ovarien Erwachsener machte, wiedergegeben. *Böshagen* stellte fest, daß die Verschiedenartigkeit der Rückbildungsprodukte kleinerer und größerer Follikel einerseits von der Menge des in den Hohlraum einwuchernden Stromagewebes, andererseits von der mehr oder weniger starken hyalinen Umwandlung der stets gewucherten Theka interna abhängig seien. Zwischen den verschiedenen Formen der Follikelatresien wie dem Corpus atreticum bei kleineren Follikeln, dem Corpus fibrosum bei größeren mit viel eingewuchertem Stromagewebe ohne stärkere hyaline Entartung und dem Corpus cadicans mit überwiegend entarteter, gewucherter Theka interna bestehen nach *Böshagen* fließende Uebergänge. Er beobachtete ferner bei der Umwandlung der Follikel häufig auch eine Veränderung der umspinnenden arteriellen Gefäße, deren Scheiden hyalin degeneriert erscheinen.

Zusammenfassend stellen wir fest, daß in der Auffassung über Bildung und Reifung von Follikeln bei Feten und Neugeborenen zwischen Anatomen und Gynäkologen keinerlei Gegensätze bestehen.

Es wurde mir Gelegenheit gegeben, eine große Zahl Neugeborenen-Ovarien zu untersuchen. Wenn ich das Resultat dieser Untersuchungen kurz zusammenfasse, so ist es Folgendes: Ich beobachtete nicht nur die Reifung von Follikeln, sondern auch recht häufig größere, ja bis zu 0,5 und 1,0 cm große Follikelcysten. Angetroffen wurde auch bisweilen eine ausgesprochene multiple Cystenbildung, sodaß solche Ovarien makroskopisch wie mikroskopisch den Bildungen glichen, die wir beim Erwachsenen als kleincystische Degeneration zu bezeichnen pflegen. Hierbei sei bemerkt, daß die kleincystische Degeneration beim Erwachsenen ganz anderer Ursache ist, daß sie nach *E. Kehrer* fast nur durch Dyspareunie und excessive Masturbation in-

folge der bei diesen Vorgängen stattfindenden Hyperämie und Hyperlymphie der Genitalorgane zustande kommen kann.

Diese doch immerhin eigenartigen Erscheinungen an den Ovarien neugeborener Mädchen muß erneut die Frage aufwerfen, wie solche Bildungen zustande kommen können. Bereits *v. Franqué* bringt uns in seiner „Beschreibung einiger seltener Eierstockpräparate" vom Jahre 1898 auf ganz bestimmte Gedankengänge. Er sah an seinen Präparaten eine ungewöhnlich starke Ausbildung des Gefäß-Systems neben dem vorzeitigen Wachstum der Follikel. Da aber an der sonst gesunden Kindesleiche kein Grund für eine primäre Stauungshyperaemie, die in ursächlichem Zusammenhang mit der Entwicklung des Follikelapparates stehen könnte, aufzufinden war, schien ihm der Gedanke erwägenswert, ob nicht irgendwelche im Blut zugeführte Stoffe reizend auf das Drüsengewebe des Eierstocks gewirkt hätten. Auf Grund eines Falles aber einen direkten Zusammenhang zwischen in dem Blute der Mutter kreisenden pathologischen Stoffen — die Mutter litt in seinem Fall an einer „nicht mehr ganz frischen, akuten Nephritis" — und der kleincystischen Degeneration des kindlichen Ovariums feststellen zu wollen, schien ihm zu weitgehend. *v. Franqué* empfahl, ohne weiter auf die Frage einzugehen, in künftigen Fällen auf den Zustand der Mutter zu achten. Bedeutungsvoll sind für unsere Fragestellung die Untersuchungen *Halbans* aus dem Jahre 1904. *Halban* fragte sich, ob nicht die Substanzen, die die typischen Schwangerschaftsveränderungen bei der Mutter hervorriefen und die in ihrem Blute kreisten, vielleicht auch durch die Placenta in den kindlichen Kreislauf gelangten, um in dessen Organismus ähnliche Reaktionen wie bei der Mutter hervorzurufen. Aus dem Studium seiner 21 Fälle ergab sich, daß Veränderungen an den Uteri Neugeborener in ganz exquisierter Weise denen gleichen, die man an menstruierenden Uteri Erwachsener zu sehen gewohnt ist, daß aber diese Veränderungen von den Ovarien des Neugeborenen, bei denen er meist keinerlei Entwicklung fand,

vollständig unabhängig seien. Es müßten also die bei der Mutter und dem Feten analogen Erscheinungen von gleichartigen Substanzen, die in beiden Kreisläufen kreisen, hervorgerufen werden. Da es nun nach der Geburt sowohl bei der Mutter wie auch bei dem Kind zu einer puerperalen Involution aller Organe, welche während der Gravidität hypertrophieren, kommt, sprach *Halban* die Schlußfolgerung aus, daß die aktiven Schwangerschaftssubstanzen von der Placenta stammten, und es schien ihm am wahrscheinlichsten, daß die Ursache in einer inneren Sekretion der Chorionepithelien zu suchen sei.

Halbans Veröffentlichung bildete die Grundlage für eine ganze Reihe weiterer Untersuchungen, deren Ergebnisse seinen Feststellungen entsprachen. So sagte *Fellner* wörtlich: „Wir müssen annehmen, daß die eventuellen Ovarialstoffe auch auf die Frucht übergehen und hier ähnliche Erscheinungen erzeugen, wie wir sie sonst bei nicht graviden Menstruierenden finden". (Siehe auch *Renouf, Juda, Cogitidze* u. a.). Für *Herrmann* und *Aschner* stand es fest, daß die Placenta ein innersekretorisches Organ von höchster Wichtigkeit sei. Sie zeigten, daß die Ovarien von mit Placentarsaft behandelten Tieren außer Hyperaemie überstürztes Heranreifen der Follikel erkennen ließen, wobei die Eizellen meist Degenerationserscheinungen aufwiesen. Solche Ovarien mit den zahlreichen oft über stecknadelkopfgroßen Follikeln auf den sonst siebartig durchlöcherten Durchschnitten, die an die kleincystische Degeneration erinnerten, waren schon mit freiem Auge von den Kontrollovarien zu unterscheiden. Die Placenta sei also für alle Organveränderungen während der Schwangerschaft verantwortlich zu machen. Zurückhaltender in seinem Urteil war *Guggisberg*. Nach ihm ist die Placenta wohl als hochorganisierte Drüse, nicht aber als Ursache aller Schwangerschaftsveränderungen anzusprechen. *Lahm* faßt sein Urteil dahin zusammen, daß die Placenta kein selbständiges innersekretorisches Organ sei, daß sie wohl aber im Stande sei, gewisse inkretorische

Organe durch ihre Funktion zu unterstützen. In der neuesten Literatur wird dem Hormonaustausch zwischen Mutter und Frucht von *A. Mayer* eine wichtige Rolle zuerkannt.

Die Frage, in welchen Organen, die auf den weiblichen Genitalapparat wirksamen Stoffe anzutreffen seien, kam zu einem gewissen Abschluß, nachdem als Testobjekt für das strittige Sexualhormon die kastrierte Maus benutzt wurde. *Allen* und *Doisy* sahen, daß die wirksamen Substanzen trotz Fehlens der Ovarien brunstartige Erscheinungen auszulösen vermöchten. Kenntlich sind diese Brunsterscheinungen an der Vergrößerung und Sekretfüllung des Uterus, an der Vergrößerung der Uterusdrüsen, am Aufbau der Scheide mit Verhornung der obersten Zellagen und schließlich am reinen Schollenstadium im Scheidenabstrich. Weitere Untersuchungen ergaben, daß sich das brunstauslösende Hormon findet (Zusammenstellung nach *Ehrhard*):

a) im Ovar, und zwar in der Wand reifender bzw. reifer Follikel, im Follikelsaft, im Corpus luteum graviditatis und im Corpus luteum der Blüte,

b) in der Placenta,

c) im Blut und zwar im Blut des Neugeborenen, im Blut der geschlechtsreifen Frau, in großen Mengen im Blut der schwangeren Frau,

d) im Harn und zwar in großen Mengen im Harn der Schwangeren,

e) im Speichel von Hochschwangeren.

Die selbsständige Stellung der Placenta als alleiniges innersekretorisches Organ für das Sexualhormon wurde von Autoren wie *Aschheim, Zondek, E. Vogt* etc. nicht annerkannt.

Daß aber in der Placenta spezifische Inkrete anzutreffen sind, beweisen die Untersuchungen *Sievers* am Physiologischen Institut zu Marburg (unter *Kutscher*). Er fand in der Placenta einen hohen, ziemlich konstanten Cholingehalt. Nach ihm würde die reife Placenta ein Organ mit innerer Sekretion sein, das die Aufgabe hat, Cholin zu erzeugen, zu stapeln und es weiterhin dem Uterus zuzuführen. Auf Grund der

Erhebungen von *Ehrenberg* und *Liebenow* darf vielleicht auch der ungewöhnlich hohe Gehalt an Arginin in der Placenta als etwas Spezifisches genannt werden.

Nachdem nun Vorkommen und Wirkungsweise des im Ovarium enthaltenden brunsterregenden Hormons festgestellt waren, studierten *Aschheim* und *Zondek* in gradliniger Fortsetzung der diesen Untersuchungen zu Grunde liegenden Gedankengänge die Frage, ob wohl noch andere endokrine Drüsen Einfluß auf die Genitalfunktion auszuüben vermöchten. Bei Untersuchungen an infantilen, noch nicht geschlechtsreifen und nicht kastrierten Tieren ergab es sich, daß die Ovarien des mit dem Sexualhormon künstlich in sexuelle Frühreife gebrachten Tieres weder makroskopisch noch mikroskopisch reagierten. Sie blieben auf infantiler Stufe stehen! Erst nach der Implantation eines Stückchens Hypophysenvorderlappens — andere Gewebsarten waren nicht wirksam — konnte die Ovarialfunktion infantiler Tiere in Gang gebracht werden. Der Unterschied zwischen Vorderlappenhormon und Brunsthormon besteht demnach darin, daß das Brusthormon, welches bei der geschlechtsreifen Maus ebenso wie das Vorderlappenhormon die Brunst auslöst, keine Wirkung auf die Ovarien infantiler Tiere entfaltet, während andererseits das Vorderlappenhormon beim kastrierten Tier wirkungslos ist. Das Vorderlappenhormon bringt bei der infantilen Maus zunächst den follikulären Apparat des Ovariums in Gang, löst die Follikelreifung und Corpus luteum-Bildung aus und mobilisiert secundär in den folliculären Zellen das Ovarialhormon, das nun seinerseits brunstauslösend wirkt. Das Testobjekt für das Hypophysenvorderlappenhormon ist demnach das Ovarium und die Vagina der nicht kastrierten infantilen Maus von 6—8 gr. Seine spezifische Wirkung äußert sich in drei verschiedenen Reaktionen:

H. V. Reaktion I: Follikelreifung, Ovulation, Brunstauslösung. Der Follikel wächst, es bildet sich eine Höhle mit Cumulus oophorus. Der Follikel reift und springt, die Eier treten in die Tube aus. Es bildet sich ein corpus

luteum im gesprungenen Follikel. Ferner entsteht im reifenden Follikel das Ovarialhormon.

H. V. Reaktion II: Blutpunkte (Massenblutungen in den vergrößerten Follikel). Das ganze Ovarium ist hyperämisch, die Gefäße sind stark erweitert. Spezifisch für das Vorderlappenhormon sind Massenblutungen in den vergrößerten, häufig luteinisierten Follikel. Die Blutung ist makroskopisch als scharf umschriebene, die Oberfläche des Ovariums überragende, braun bezw. blaurote, stecknadelkopfgroße Erhebung zu erkennen.

H. V. Reaktion III: Lutheinisierung. Bildung von Corpora lutea atretica. Die Thekazellen luteinisieren, ferner die Granulosazellen (z. T. partiell). Hervorzuheben ist vor allem die Bildung von vaskularisierten Corpora lutea mit eingeschlossenem Ei = Corpora lutea atretica.

Diese bedeutsamen Ergebnisse wurden Anlaß zu einer praktisch wichtigen Methode des Schwangerschaftsnachweises, als *Aschheim* und *Zondek* das Hypophysenvorderlappenhormon in ungeheuren Mengen in wasserlöslicher Form im Urin schwangerer Frauen hatten nachweisen können. Nach Behandlung infantiler Mäuse mit derartigen Urinen erwiesen sich nämlich an den Ovarien dieser Tiere jedesmal mindestens eine der H. V. Reaktionen als positiv. Bei der Prüfung von 1000 Urinen von Schwangeren und Nichtschwangeren aller Altersstufen durch *Aschheim* fielen nur an den mit Urin Schwangerer behandelten infantilen Mäusen als die für Gravidität typisch erkannten Reaktionen II und III positiv aus. Damit war ein objektiver Schwangerschaftsnachweis, und zwar schon von den frühesten Stadien an, gefunden. Außer im Harn der Schwangeren fand sich das Vorderlappenhormon:

a) in der Placenta, Decidua, im Corpus luteum graviditatis,
b) in großen Mengen im Blut der Schwangeren mit Sicherheit vom 4. Monat an,
c) im Nabelschnurblut.

Nach Untersuchungen von *Philipp, Brühl* und *H. O.*

Neumann kommen beide Hormonarten sowohl im Blut wie im Urin von Neugeborenen vor.

Man hat mir Gelegenheit gegeben, aus eigener Anschauung auch einige Tierexperimente durchzuführen. Die Technik der Methode gestaltete sich wie folgt:

Die Untersuchungen wurden an infantilen, 6—8 gr schweren Mäusen ausgeführt Zur Injektion wurde Nabelschnurserum und Neugeborenenurin verwandt. Zu jeder Harn- und Serumuntersuchung gebrauchten wir je sechs (dabei ein Kontrolltier) infantile Mäuse. Der Harn bezw. das Serum wurde in 6 Portionen injiziert und zwar am

1. Tag 2 mal
2. Tag 3 mal
3. Tag 1 mal
4. Tag Ruhetag
5. Tag Sektion.

Injiziert wurde mit folgenden Mengen:

Tier 1 6 mal 0,2 ccm
Tier 2 6 mal 0,25 ccm
Tier 3 6 mal 0,3 ccm
Tier 4 6 mal 0,3 ccm
Tier 5 6 mal 0,4 ccm

Die Resultate waren eindeutig; sowohl bei den mit Nabelschnurserum als auch mit Neugeborenenurin behandelten Tieren fielen jedesmal die für die Anwesenheit von Hypophysenvorderlappenhormon als typisch erkannte Reaktion III positiv aus. Auf Abb. 7 sehen wir links die Genitalorgane eines unbehandelten, in der Mitte die eines mit Serum, rechts die eines mit Urin behandelten Tieres. Gegenüber den Organen des Kontrolltieres fällt bei letzteren die Verdickung des Uterus und die Größe der Ovarien auf. Histologisch sieht man in den Ovarien neben Follikelwachstum und Follikelcystenbildung teilweise Luteinisierung der großen Follikelcysten sowie Corpora lutea atretica, sodaß sich damit die Reaktion im Sinne der Aschheim-Zondekschen Hypophysenvorderlappenreaktion III als positiv erwies.

Auf Grund dieser eindeutigen Resultate müssen wir annehmen, daß die Cystenbildungen im Ovarium Neugeborener auf die Anwesenheit von Wirkstoffen zurückzuführen sind, die in ihrer hormonalen Beeinflussung den Stoffen zugeschrieben werden müssen, die *Aschheim* und *Zondek* in die Hypophyse verlegen. In unserer Bearbeitung kam es darauf an, zu zeigen, daß solche Wirkstoffe im Blute des neugeborenen Kindes kreisen. Ob sie von der mütterlichen Hypophyse stammen oder ob die Hormonbildungsstätte die Placenta darstellt, ist eine andere Frage, auf die hier nicht näher eingegangen werden kann. Es sei nur erwähnt, daß *E. Philipp* neuerdings versucht hat, den Beweis zu führen, daß auch diese Wirkstoffe für den Fetus nicht in der Hypophyse der Mutter, sondern in der Placenta gebildet werden.

Am Schluß meiner Ausführungen ist es mir eine angenehme Pflicht, Herrn Geheimrat Professor Dr. *E. Kehrer* für Ueberlassung des Themas ergebenst zu danken, desgleichen Herrn Privatdozent Dr. *H. O. Neumann* für seine unterstützenden Ratschläge bei der Arbeit.

Literatur-Verzeichnis.

Aschheim: Die Schwangerschaftsdiagnose aus dem Harn. Beiheft zur Monatsschrift für Geb. u. Gyn. Berlin 1930, S. Karger.

Aschheim: Hormon und Schwangerschaft. Med. Kl. 1926, 2023.

Aschheim und *Zondek*: Experimentelle Untersuchungen über die Funktion und das Hormon des Ovariums. Kl. Woch. 1925, 1388.

Aschheim und *Zondek:* Die Schwangerschaftsdiagnose aus dem Harn durch Nachweis des Hypophysenvorderlappenhormons. Kli. Woch. 1928, 1404 u. 1453.

Aschner: Ueber brunstartige Erscheinungen nach subkutaner Injektion von Ovarial- oder Placentarsaft. Arch. f. Gyn. Bd. 99, 534, 1913.

Allen und *Doisy*: On ovarian Hormon. Journal of the Americ. med. Assoc. Bd. 81, Nr. 10, 819, 1923.

Benthin: Ueber Follikelatresie im kindlichen Ovarium. Arch. f. Gyn. Bd. 91, 498, 1910.

Böshagen: Ueber die verschiedenen Formen der Rückbildungsprodukte der Eierstocksfollikel und ihre Beziehungen zu Gefäßveränderungen des Ovariums. Ztschr. f. Geb. u. Gyn. Bd. 53, 323, 1905.

Bumm: Grundriß der Geburtshilfe 1921, Bergmann Wiesbaden.

Brühl, R.: Die Zondek-Aschheimische Schwangerschaftsreaktion. Dtsch. med. Wschr. 1929 I 696.

Cohn, F.: Ueber das Corpus luteum und den atretischen Follikel des Menschen und deren cystische Derivate. Arch. f. Gyn. Bd. 87, 367, 1909.

Doran, A.: Brit. med. journ. 1891.

Doran, A.: Transactions of the Pathol. Society London 1889.

Durante: Bulletin de la société anatomique de Paris J. H. 1898.

Ehrenberg und *Liebenow*: Ueber chemische Altersveränderungen der menschlichen Placenta. Pflügers Arch. 201, 387, 1923.

Ehrhardt: Neuere Forschungen von den Beziehungen zwischen Hypophyse und dem weibl. Genitale in Halban-Seitz Geologie und Pathologie des Weibes Bd. VIII T 3, 1589 1924.

Fellner: Experimentelle Untersuchungen über die Wirkung von Gewebsextrakten aus der Placenta und den weiblichen Sexualorganen auf das Genitale. Arch. f. Gyn. Bd. 100, 641, 1913.

Fellner: Ueber die physiologischen Graviditätserscheinungen bei Mutter und Kind. Gyn. Rdsch. H. 6, 229, J. 1909.

Fels: Untersuchungen über das Ovarialhormon im Blute Gravider und nicht Gravider. Kl. Woch. 1926, Nr. 50.

v. Franqué: Intrauterine kleincystiscse Degeneration des Ovariums. Beschreibung einiger seltener Eierstockspräparate. Ztschr. f. Geb. u. Gyn. Df. 39, 330, 1898.

v. Franqué: Ovarialcyste (Hydrops folliculi mit Abdrehung des Stiels bei Neugeborenen). Ztschr. f. Geb. u. Gyn. Bd. 43, 257, 1900.

Fränkel: Nomale und pathologische Sexualphysiologie des Weibes in Liepmann, Hdb. der ges. Frauenheilkunde 3 Leipzig 1914.

Gaifani: Drei Fälle großer cystischer Ovarien beim Neugeborenen. Rev. franc. de gynécol. et d'obstrét. Jahrg. 14, 1919 Ref. Ztbl. f. Gyn. 1920, 1036.

Guggenheim: Chemie der Inkrete. Hdb. der inneren Sekretion 2, 36. 1928.

Guggisberg: Experimentelle Untersuchungen über die Toxikologie der Placenta. Ber. über die ges. Gyn. u. Geb. 9, 625, 1926.

Gogitidze: Zur Physiologie des Neugeborenen. Pediatra B. 1, 13.

Halban: Die innere Sekretion von Ovarium und Placenta etc. Arch. f. Gyn. B. 75, 353, 1905.

Halban: Schwangerschaftsreaktionen der fötalen Organe und ihre puerperale Involution. Ztschr. f. Geb. u. Gyn. B. 53, 191, 1910.

Herrmann, E.: Ueber eine wirksame Substanz im Eierstock und in der Placenta, Mschr. f. Geb. u. Gyn. B. 41, 1915.

Herrmann und *Stein*: Ist die aus dem Corpus luteum bezw. Placenta hergestellte wirksame Substanz geschlechtsspezifisch? Ztbl. f. Gyn. 51, 1920.

Hartmann, H.: Ueber Bildung und Reifung von Follikeln bei Neugeborenen und Kindern. Arch. f. Gyn. B. 128, 1. 2926.

Hubert: Ueber Ovarialgeschwülste bei Kindern. inaug. Diss. Gießen 1901.

v. Jaschke-Pankow: Lehrb. d. Geburtshilfe 1920.

Hofbauer: Mikroskopische Studien zur Biologie der Genitalorgane. Arch. f. Gyn. B. 77, 139, 1906.

Juda: Ueber Uterusblutungen Neugeborener Med. Kl. 1913 584.

Kehrer, E.: Ursachen und Behandlung der Unfruchtbarkeit 1922.

Kölliker: Handbuch der Gewebslehre B. III, 1902.

Laqueur: Ueber weibliches Sexualhormon. D. med. Woch. 1927, 867.

Lahm: Physiologie der Placenta als innersekretorisches Organ in Hirsch, Handbuch der inneren Sekretion 2, 707, 1928.

Lönneberg: Eine angeborene Ovarialcyste. Hygien. 1898, B. 60. 168.

Loewe: Nachweis brunsterzeugender Stoffe im weiblichen Blute. Kl. Woch. 1925, 1407.

Martin, A.: Krankheiten der Eierstöcke. Leipzig 1889.

Mayer, A.: Biologie der Placenta. Arch. f. Gyn. 137, Kongreßbericht 1929.

Menge-Opitz: Handbuch der Frauenheilkunde 1920.

Mayer, R.: Ueber die Beziehung der Eizelle und des befruchteten Eies zum Follikelapparat, sowie des Corpus luteum zur Menstruation. Arch. f. Gyn. B. 100, 1913

Nagel: Beiträge zur Anatomie gesunder und kranker Ovarien. Arch. f. Gyn. B. 31, 332. 1887.

Nagel: Das menschliche Ei. Arch. f. mikrosk. Anatomie B. 31, 413. Bonn 1887/88.

Neumann, H. O.: Eine angeborene kystomartige Bildung des rechten Ovariums. Monatsschr. f. Geb. u. Gyn. B. 75, 123, 1927.

Neumann, H. O.: Sitzung der mittelrheinischen Gesellschaft für Geburtshilfe und Gynäkologie vom 27. Oktober 1929, Monatschr. f. Geb. u. Gyn. 1930. Bd 84

Orth: Lehrbuch der speziellen pathol. Anatomie B. 2, 567. J. 1899.

Plaut: Proc. of the New-York pathol. Soc. Bd. 24, Nr. 6—8, 163.

Philipp, E.: Hypophyenvorderlappenhormon und Placenta. Ztbl. f. Gyn. 1929, 38

Philipp, E.: Ztbl. f. Gyn. 1930, 8.

Ruge: Sitzg. der geb. Gesellsch. Berlin 24. Juni 1887. Ztschr. f. Geb. u. Gyn. B. 14, 567.

Renouf: La crise génitale et les manifestations connexes chez les foetes et nouveau-nés Thèse de Paris 1905.

Runge, E.: Beitrag zur Anatomie der Ovarien Neugeborener und Kinder vor der Pubertätszeit. Arch. f. Gyn B. 80, 43, 1906.

Sellheim, H.: Handb. der Pathologie und Physiologie des Weibes von Nagel 1907.

Sellheim, H.: Erklärung der Achseldrehung von Eierstockcysten usw. Ztbl. f. Gyn. Jg. 46, Nr. 30, 1231, 1922.

Slaviansky: Zur normalen und pathologischen Histologie des Graafschen Bläschens. Virch. Arch. Bd. 51, 1887.

Graf Spee: Handbuch der Geburtshilfe von Döderlein B. 1, 1915.

Splinter, Ueber Stieltorsion von Ovavialtumoren im Kindesalter. Inaug. Diss. Köln, 1925.

Sievers: Untersuchungen über die chem. Physiologie der Placenta mit besonderer Berücksichtigung des Cholins in der Placenta. Z. Biol. 87, 319, 88, 145.

Schröder, R.: Lehrbuch der Gynäkologie 1926.
Seitz: Die Follikelatresie während der Schwangerschaft, Arch. f. Gyn. N. 77, 203, 1906.
Stoeckel-Reifferscheid: Lehrbuch der Gynäkologie, 1924.
Termeer: Ovarialgeschwülste in Kindesalter und Pubertas praecox, Arch. f. Gyn., B. 127, 431, 1926.
Veit, J.: Handbuch der Gynäkologie, 3. Aufl. 1928 I. B., 2. Teil.
Vogt, E.: Biologie der Pacenta, Arch. f. Gyn. 137, Kongreßbericht 1928.
Waldeyer: Die epithelialen Eierstocksgeschwülste, insbesondere die Kystome, Arch. f. Gyn. 31, 352, 1887.
Waldeyer: Eierstock und Ei, Leipzig 1870.
Wallart: Untersuchungen über die interstitielle Eierstocksdrüsse beim Menschen, Arch. f. Gyn. B. 81, 1907.
v. Winhel: Die Pathologie der weibl. Sexualorgane in Lichtdruckabbildungen, Leipzig 1871.
v. Winkel: Frauenkrankheiten, Leipzig 1886.
Zellweger: Die großen und übergroßen Ovarialkystome des Kindesalters, Inaug. Diss. Zürich, 1913.
Zondek: Klin. Woch. 1927, 248.
Zondek: Darstellung des weiblichen Sexualhormons aus dem Harn von Schwangeren, Klin. Woch. 1928, 485.

Lebenslauf.

Ich, *Ruprecht Kaiser*, wurde am 14. XII. 1906 als Sohn des pract. Arztes Dr. med. *Felix Kaiser* und seiner Ehefrau *Marianne* geb. Rosenkranz zu Magdeburg geboren. Nach neunjährigem Besuch des König Wilhelm-Gymnasium zu Magdeburg bestand ich im Februar 1925 die Reifeprüfung und bezog die Universität zu Marburg, wo ich mich bei der medizinischen Fakultät einschreiben ließ. Im März 1927 bestand ich mein medizinisches Vorexamen. Nach weiterem Studium in Marburg und München beendete ich dasselbe mit der Ablegung des Staatsexamens in Marburg im Jahre 1930.

Meine akademischen Lehrer waren die Herren Professoren und Dozenten in Marburg:

Arndt, v. Auwers, Bonhoff, Burckhardt, Dittler, Eimer, Freudenberg, Geßner, Göppert, Gürber, Grüter, Hildebrand, Jaeck, Jacobshagen, E. Kehrer, Klapp, Klewitz, Korschelt, Kretschmer, Kutscher, Loebell, Mauz, Moog, W. Müller, Naujoks, Nauck, Neumann, Schäfer, Schmidt, Schubert, Schwenkenbecher, Strecker, Uffenorde, Veit, Versé, Wiedhopf, Wittig.

in München:

Beck, Böhm, Borst, Brogsitter, Bumke, Döderlein, Engelhard, Fahrig, Feßler, Groth, Hermannsdorfer, Kißkalt, Fr. Lange I, Lebsche, Lexer, Fr. v. Müller, v. Pfaundler, Polano, v. Romberg, Salzer, Sauerbruch, Straub, Weber, Wessely, v. Zumbusch.

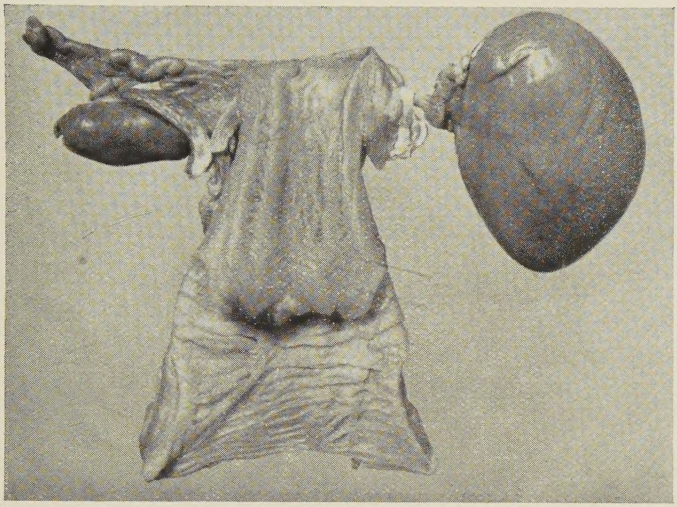

Abbildung 1.

Genitalorgane eines neugeborenen Mädchens.

Vagina und Uterus aufgeschnitten. Rechte Tube leicht geschlängelt. Rechtes Ovar mandelkernförmig mit makroskopisch sichtbaren kleineren Cysten. Links statt des Ovars eine große cystische Geschwulst mit zweimal vollständig um ihre Achse gedrehten Stil. Oberfläche des Tumors schlaff, mit einzelnen Falten, sonst spiegelnd glatt.

Abbildung 2.

Wirkung von Nabelschnurserum und Neugeborenen-Urin auf die Genitalorgane der infantilen Maus. Links Organe des Kontrolltieres, welche klein und dünn sind. In der Mitte die Organe eines mit Serum, rechts mit Urin vorbehandelten Tieres. Gegenüber den Organen des Kontrolltieres fällt bei letzteren die Dicke der Scheide und des Uterus auf, sowie die erhebliche Vergrößerung der Ovarien.